Anatomía de la rodilla: plano profundo

Vista oblicua anterolateral 3/4 | Escala anatómica 1:1

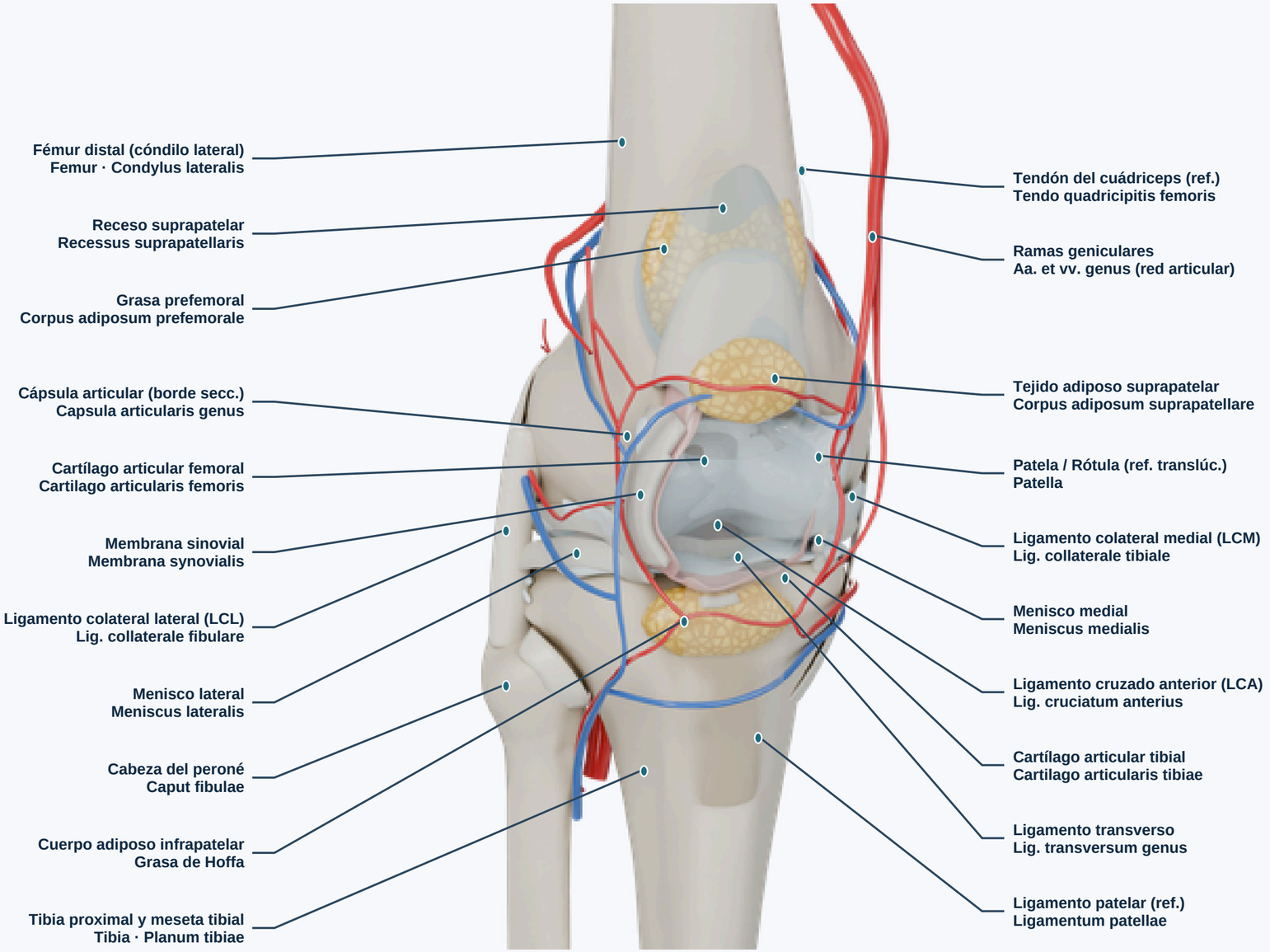

VISTA COMPLEMENTARIA POSTERIOR — RED VASCULAR

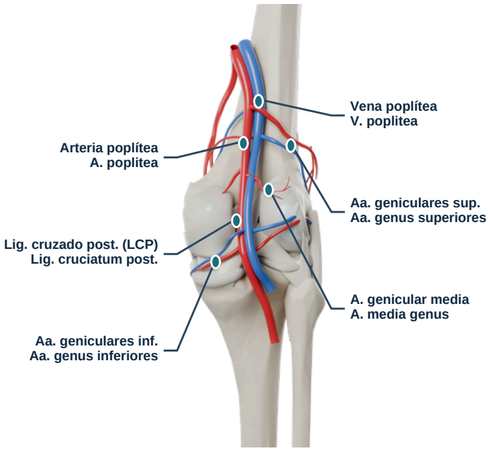

Arteria y vena poplíteas, ramas geniculares y LCP en la fosa poplítea.

Base anatómica 3D: Z-Anatomy / BodyParts3D (CC BY-SA 4.0) · Modelado complementario y renderizado Cycles 4K en Blender 4.5 LTS · Proyecto demostrativo de portafolio (sin validación clínica externa).

Anatomía de la rodilla: plano superficial

Vista oblicua anterolateral 3/4 | Misma cámara y escala que Lámina 01

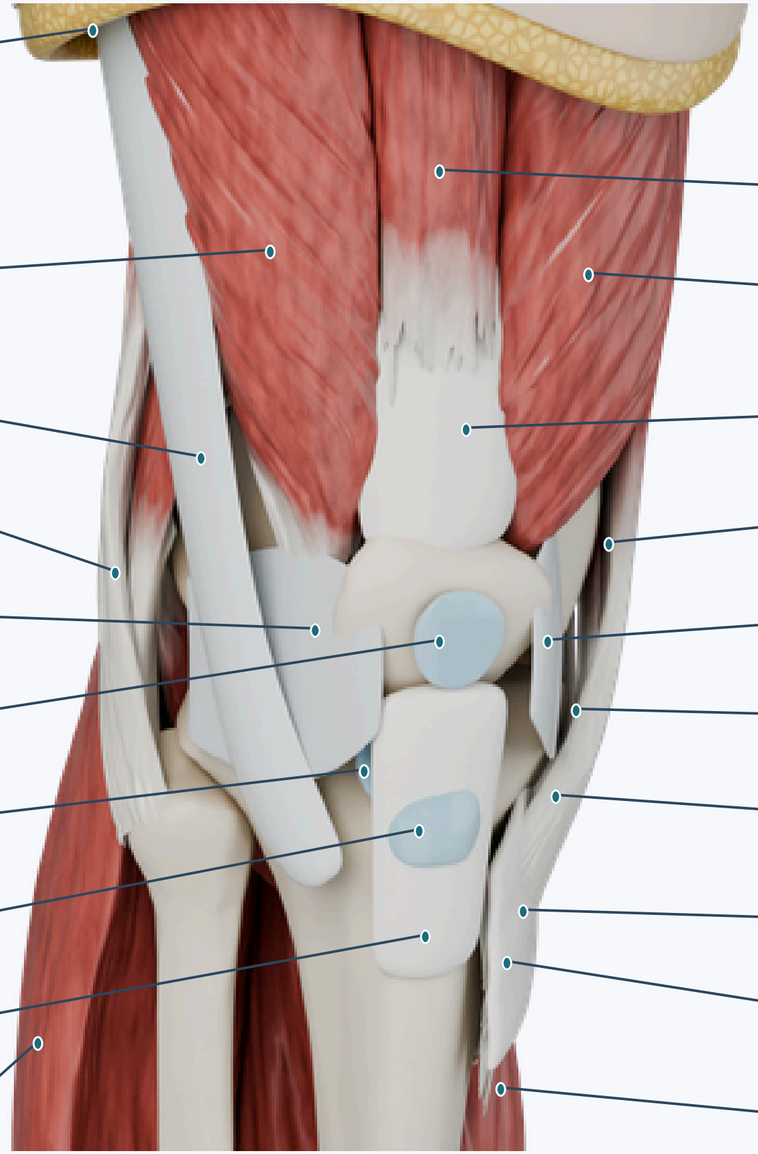

Tejido adiposo subcutáneo
Tela subcutanea (margen)

Recto femoral (porción distal)
M. rectus femoris

Músculo vasto lateral
M. vastus lateralis

Músculo vasto medial
M. vastus medialis

Tracto iliotibial
Tractus iliotibialis

Tendón del cuádriceps
Tendo quadricipitis femoris

Músculo bíceps femoral
M. biceps femoris

Músculo sartorio
M. sartorius

Retináculo patelar lateral
Retinaculum patellae laterale

Retináculo patelar medial
Retinaculum patellae mediale

Bursa prepatelar
Bursa subcutanea prepatellaris

Músculo grácil
M. gracilis

Bursa infrapatelar profunda
Bursa infrapatellaris profunda

Músculo semitendinoso
M. semitendinosus

Bursa infrapatelar superficial
Bursa subcutanea infrapatellaris

Pata de ganso (inserciones)
Pes anserinus

Ligamento patelar
Ligamentum patellae

Bursa anserina (profunda)
Bursa anserina

Gastrocnemio (cabeza lateral)
Caput laterale m. gastrocnemii

Gastrocnemio (cabeza medial)
Caput mediale m. gastrocnemii

Base anatómica 3D: Z-Anatomy / BodyParts3D (CC BY-SA 4.0) · Modelado complementario y renderizado Cycles 4K en Blender 4.5 LTS · Proyecto demostrativo de portafolio (sin validación clínica externa).